




Aydın Dental Journal

Journal homepage: <http://dergipark.ulakbim.gov.tr/adj>



ORTODONTİDE HAVA YOLU ÖLÇÜM

DergiPark
AKADEMİK

Arş. Gör. Dt. Nourtzan Kechagia¹

ÖZ

Nazofaringeal ve orofaringeal hava yolu problemlerinin büyüme-gelişim döneminde çene-yüz bölgesindeki gelişimi olumsuz etkilediği bilinmektedir. Nazal konka hipertrofisi, adenoid hipertrofisi ve tonsiller hipertrofiler gibi nazal obstrüksiyonlar sonucu burun solunumunun engellendiği durumlarda ağız solunumunun devreye girmesiyle alt çenenin aşağı ve geriye rotasyonu ve dilin aşağıda konumlanması; dik yön gelişiminde artma, açık kapanış, yan çapraz kapanış, üst çenede darlık ve üst dişlerde ileri itim gibi kapanış bozukluklarını doğurabilmektedir. Hava yolunun değerlendirilmesi, solunum bozukluğu olan hastalar için önemli bir tanı aracı olmakta birlikte büyüme-gelişim dönemindeki hastalarda, kraniyofasiyal anomalinin tedavisi ve sonucunun stabilitesi için kritik öneme sahiptir. Ortodontik tedavinin ağız solunumu ile ilişkili olan malokluzyonlarının tanısı, klinik ve radyolojik hava yolu ölçümlerinin doğru bir şekilde incelenmesini gerektirmekte ve hava yolu ölçüm tekniklerinin kullanımı önemli bir konu haline gelmektedir. Bu derlemede bu hususlar hakkında güncel gelişmelerin incelenmesi amaçlanmıştır.

Anahtar Kelimeler: Akustik rinometri, Rinomanometrik Ölçüm, Pletismografi, Akustik Farengometri, Bilgisayarlı tomografi, sefalometrik radyografi

¹ İstanbul Aydın Üniversitesi Diş Hekimliği Fakültesi Ortodonti ABD, nkechagia@aydin.edu.tr, <https://orcid.org/0000-0001-9572-5829>

Makale Geliş Tarihi: 07.05.2020 - **Makale Kabul Tarihi:** 06.07.2020

DOI: 10.17932/IAU.DENTAL.2015.009/dental_v06i2007

AIRWAY MEASUREMENT IN ORTHODONTICS

ABSTRACT

It is known that nasopharyngeal and oropharyngeal airway problems negatively affect the development of the maxillofacial region during the growth-development period. In cases where nasal breathing is blocked as a result of nasal obstructions such as nasal concha hypertrophy, adenoid hypertrophy, and tonsillar hypertrophies, the lower and back rotation of the lower jaw and the positioning of the tongue below; Increase in vertical direction development, open bite, lateral cross bite, stenosis in the upper jaw and bite disorders can be seen. The evaluation of the airway is an important diagnostic tool for patients with respiratory disorders, but it is critical for the treatment of craniofacial anomalies and the stability of its outcome in patients in the growth-developmental period. The diagnosis of malocclusions associated with mouth breathing in orthodontic treatment requires an accurate examination of clinical and radiological airway measurements, and the use of airway measurement techniques becomes an important issue. In this review, it is aimed to examine contemporary developments on these issues.

Keywords: *Acoustic rhinometry, Rhinomanometric Measurement, Plethysmography, Acoustic Pharyngometry, Computed tomography, cephalometric radiography*

GİRİŞ

Nazofaringeal ve orofaringeal hava yolu problemlerinin büyüme-gelişim döneminde çene-yüz bölgesindeki gelişimi olumsuz etkilediği ile ilgili çeşitli çalışmalar mevcuttur.¹⁻³ Bu çalışmalar, hava yolu problemlerinin farklı maloklüzyon tipleri ile önemli ölçüde ilişkili olduğunu ve nasal obstrüksiyonların dentofasiyal anomaliler için önemli biretiyolojik faktör olduğunu göstermiştir.^{1,3,5} Nazal konka hipertrofisi, adenoid hipertrofisi ve tonsiller hipertrofiler gibi nazal obstrüksiyonlar sonucu burun solunumunun engellendiği durumlarda ağız solunumunun devreye girmesiyle alt çenenin aşağı ve geriye rotasyonu ve dilin aşağıda konumlanması; dik yön gelişiminde artma, açık kapanış, yan çapraz kapanış, üst çenede darlık ve üst dişlerde ileri itim gibi kapanış bozukluklarını doğurabilmektedir.¹⁻⁵ Hava yolunun değerlendirilmesi, solunum bozukluğu olan hastalar için önemli bir tanı aracı olmakta birlikte büyüme-gelişim dönemindeki hastalarda, kraniyofasiyal anomalinin tedavisi ve sonucunun stabilitesi için kritik öneme sahiptir.

Nazal obstrüksiyonun en yaygın görülen sebepleri arasında adenoid ve tonsil hipertrofisi, polipler, alerjiler, enfeksiyonlar ve burun deformiteleri sayılabilir.⁶ Adenoidler, posterior nazofaringeal duvardaki foliküller içeren mukoza kabartılarından oluşan farengeal tonsillerdir. Doğumda küçük olan bu doku, artan immünolojik aktivitenin bir sonucu olarak yaşla birlikte giderek büyümektedir.⁷ Adenoidal enfeksiyon ve inflamasyon durumlarında,

faringeal tıkanık oluşmakta ve ağız solunumuna neden olarak kraniyofasiyal gelişimin olumsuz etkilenmesine sebep olabilmektedir.⁸ Adenoidal dokuların boyutunu değerlendirmek için lateral sefalogram, akustik rinometri, rinomanometri, bilgisayarlı tomografi ve manyetik rezonans görüntüleme gibi yöntemler kullanılmaktadır.⁹

Literatürde Sınıf II malokluzyonun üst faringeal hava yolu obstrüksiyonu ve ağız solunumunun ilişkili olduğunu bildiren çalışmalar mevcuttur.^{10,11} Büyüme-gelişim atılımının peak evresinde hava yolu boşluğunda daralma sonucu ağız solunumu ve mandibular retrognati gibi sorunlar ortaya çıkabilmektedir.¹² Mandibulanın sagittal yönde posterior konumu, dilin aşağıya doğru yer değiştirmesine neden olmakta ve üst hava yolu boşluğunun daha da daralmasına sebep olmaktadır.^{11,12} Sınıf II malokluzyonun fonksiyonel apareylerle tedavisi, mandibula ve dili öne doğru konumlandırarak hava yolunu genişletmektedir.¹¹⁻¹³ Kim ve ark.'nın farklı anteroposterior iskeletsel paterne sahip preadolesan hastalarda, faringeal hava yolu hacmini 3 boyutlu olarak değerlendirdikleri çalışmalarında; anterior nazal kavite ve nazofarinksten epiglottise kadar olan toplam hava yolu hacminin mandibular retrognati gösteren hastalarda anlamlı derecede azalmış olduğunu belirtmişlerdir.⁶

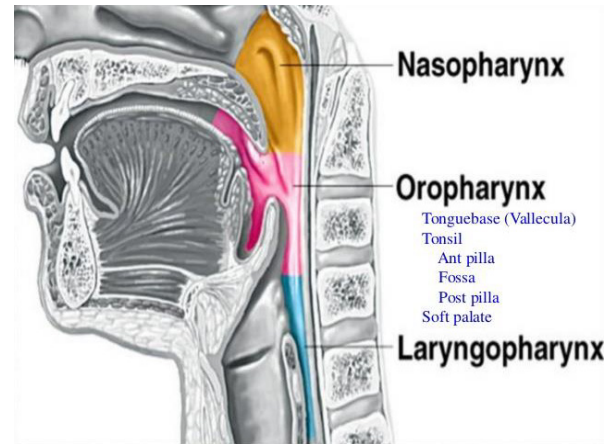
Sonuç olarak hava yolu boyutlarının yeterli olmadığı bireylerde büyüme gelişimin etkilendiği ve kraniyofasiyal yapılarda değişime yol açtığı birçok çalışmayla rapor edilmiştir.¹⁻⁵ Bu nedenle teşhis ve ortodontik tedavi planını belirlerken, hava yolu ölçümünün yapılması oldukça önemlidir. Ortodontik tedavinin ağız solunumu ile ilişkili olan malokluzyonlarının tanısı, klinik ve radyolojik hava yolu

ölçümlerinin doğru bir şekilde incelenmesini gerektirmekte ve hava yolu ölçüm tekniklerinin kullanımı önemli bir konu haline gelmektedir.

Paranasal Sinüsler

Burun boşluğunun etrafında içi hava dolu boşluklar şeklinde bulunan paranasal sinüsler, ses rezonansının oluşturulmasında, solunan havanın ısıtılmasında, kranial bölgeye gelebilecek olası darbelerin absorpsiyonunda, olfaktör membranın mukus yardımıyla nemli tutma ve yüzeyinin genişletilmesinde, ve iç-diş atmosfer basıncını dengelemede görev alırlar. Sfenoid, maksiller, frontal ve etmoid sinüsler adı altında aynı ada sahip kemikler içerisinde bulunan paranasal sinüslerin, nazal ve olfaktör fonksiyonlara ve midfasiyal büyümeye yardımcı oldukları belirtilmiştir.¹⁶

Faringeal hava yolu anatomisi



Resim 1: Faringeal hava yolu anatomisi (Agarwal -2018)

Farinks; burun boşluğu ve ağzın arkasında, larinks ve özofagusun hemen üstünde yer alır ve östaki tüplerinden her iki taraftaki orta kulak boşluğuna bağlanır. Faringeal

hava yolu, tüp şekilli bir yapıdan ibarettir ve çevresini oluşturan diğer anatomik yapılarla birlikte yutkunma, konuşma ve solunum gibi fonksiyonlardan sorumludur. Nazofarinks, orofarinks ve hipofarinks olmak üzere üç anatomik bölgeye ayrılmaktadır (resim 1).¹⁴⁻¹⁶

Nazofarinks

Farinksin üst kısmını oluşturur ve kranium tabanından yumuşak damağın üst yüzeyine kadar uzanır. Nasofarinksin tavanı ile arka duvarının birleşim yerinde lenfoid doku ve foliküller içeren ve mukoza kabartılarından oluşmuş faringeal tonsillalar yer almaktadır. Tonsillalar çocukluk çağında büyüktürler ve yaş ile birlikte boyutlarında azalmalar görülür. Patolojik olarak da büyüyebilir ve enfekte olup iltihaplanabilirler. Bu durumda adenoid veya adenoid vejetasyon denilen yapılar oluşur. Genel olarak büyüme atılımı öncesi dönemde maksimum boyutlarına ulaşan tonsillalar, büyüme atılımı döneminde nasofarinksin büyümesi ve adenoid boyutlarının azalması sonucu yaklaşık olarak 9 ile 13 yaşları arasında boyutlarında azalma görülür. Erişkin dönemde ise atrofik hale gelmektedirler. Adenoid doku, bazı durumlarda arka nasal koanaya veya yumuşak damağın arkasına kadar uzanarak burundan nasofarinkse hava geçişinde blokaja neden olmaktadır. Bu gibi durumlarda ağız solunumu ortaya çıkabilmektedir.¹⁴⁻¹⁶

Orofarinks

Ağız boşluğunun hemen arkasında, uvuladan hyoid kemiğe kadar uzanan farinks kısmıdır. Orofarinksin arka duvarı 2. ve 3. servikal vertebralara ilişkili olup lateral duvarları birbirinden uzaklaşan palatoglossal ve

palatofarengial plikalardan oluşmaktadır. Bu plikaların arasında tonsiller fossa denilen bir çukurluk mevcuttur ve bu çukurluk palatin tonsillerin yerleşim alanıdır. Palatin tonsillalar, büyüme atılımı dönemi öncesinde büyüktür ve yaş ile birlikte boyutlarında azalma oluşarak erişkin dönemde atrofiye olurlar. Dil kökünün hemen arkasında orofaringeal alanda yer alan bu tonsillaların boyutlarında aşırı bir büyüme olduğunda, hava geçişi engellenerek daralma ve tıkanıklıklar görülmektedir. Bunun sonucunda dil, orofaringeal boşluğun devamlılığının sağlanması amacıyla ileriye doğru konumlandırılarak mandibulanın aşağı ve arkaya rotasyon yapmasına neden olmaktadır.^{14,15}

Hipofarinks

Epiglottisin üst kenarından başlar ve krikoid kıkırdağın alt kenarına kadar uzanır. Biri arkada özafagusa, biri önde trakeaya giden iki açıklığı bulunmaktadır. Hipofaringeal açıklık ise; makroglossi, retrognati, hyoid kemik ve çevre yapılarının posterior ya da superiora yer değiştirmesi ile kısıtlanabilmektedir.^{14,15}

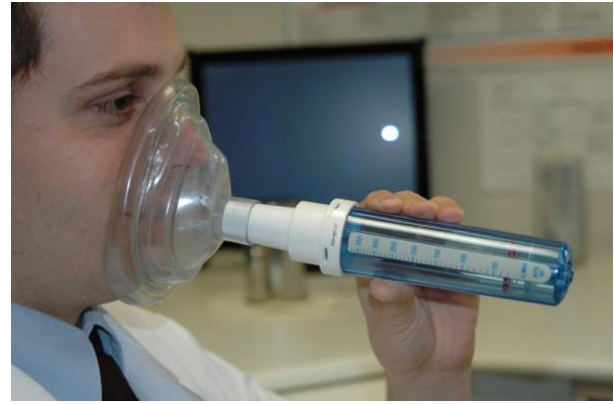Hava Yolu Ölçüm Teknikleri Akustik Rinometri

Hilberg (1989) tarafından geliştirilen Akustik Rinometri (AR), burun boşluğundaki ses dalgalarının ölçümüne dayanarak burun anatomisini objektif olarak değerlendirmek için kullanılmaktadır. Bu ölçümler burun boşluğu alanını, hacmini ve direncini hesaplamak için değerlendirilir.¹⁷ Buck ve ark. 2017’de yaptıkları çalışmada, üst çene darlığı gösteren hastalarda RME sonrası total üst hava yolu hacminde artış ve üst hava yolunun çeşitli bölgelerinde hacimsel değişiklikler oluştuğunu bildirmişlerdir.¹⁷

AR, manyetik rezonans görüntüleme (MR) ve bilgisayarlı tomografi (BT) ile desteklendiğinde ise burun deliklerinden itibaren 6 cm'ye kadar olan ön burun boşluğunun ölçümünde oldukça iyi sonuçlar vermektedir.¹⁷ Nazal hava yolu direnci çoğunlukla, en dar kesitsel alanının bulunduğu burun boşluğunun ön segmentinden etkilenmektedir. Sökücü ve ark. AR kullanarak RME ve fan tipi RME'nin nazal hava yolu üzerindeki etkilerini inceledikleri çalışmalarında her iki grupta nazal volümde ve burnun ön segmentindeki dar segmentlerde artış tespit edilmiştir. Bu bulguların RME grubunda daha stabil olduğu belirtilmiştir.¹⁸

Rinomanometrik Ölçüm

Rinomanometri, solunum sırasında burnun hava yolundaki transnazal basıncı ve hava akışını ölçerek nazal hava yolu direncini hesaplayan dinamik bir nazal fonksiyon testidir (resim 2). Rinomanometri akış-basınç eğrileri verir ve burnun ön ve arka basınçlarını değerlendirmeye yarar. Laminer hava akışı artan transnazal basınç ile artar, ancak daha yüksek basınçlar turbulan akımına yol açar. Lateral burun duvarında eğrilik ve burun boşluğunda düzensizlikler turbulan akımın artışına neden olur. Aktif anterior rinomanometri burnun normal fizyolojisini daha iyi yansıttığı düşünüldüğünden en yaygın kullanılan ölçümdür ve transnazal basınç farkı, hastanın kontralateral burun deliğine yerleştirilen bir basınç probu ile ölçülür. Pasif anterior rinomanometride, basınç her burun boşluğu için ayrı ayrı, ancak belirli bir hava akışında ölçülür. Aktif posterior rinomanometri ise ağız yoluyla burun boşluğunun arkasına yerleştirilmiş bir sensörle koanal basıncı ölçer.¹⁹⁻²¹



Resim 2: Rinomanometri (Scadding ve ark., 1994)

Pletismografi

Solunum esnasında ortaya çıkan basınçları, akciğer kapasitesini ve hava akış oranlarını değerlendirmeye yarar. Bir organdan veya vücut parçalarından geçen kan miktarındaki dalgalanmalara bağlı olarak hacim değişimlerinin kaydedilmesinde kullanılan bir yöntemdir.²¹

Akustik Farengometri

Akustik refleksiyon tekniği kullanılarak hava yolunda mesafenin kesit alanlarını hesaplamak için kullanılan bir tekniktir. Ses kaynağından iletilen ses uyarıları tüpten geçerek ölçümü yapılan objeye iletilir, ses uyarısı ile objeden gelen refleksiyon bir alıcı yoluyla bilgisayar sistemine aktarılır ve objenin direnç profili oluşturulur (resim 3). Bu şekilde hava yolunun belli mesafedeki kesit alanı belirlenebilmektedir. Ağız yoluyla gönderilen akustik uyarıların refleksiyonu ile oral kavite ve larinks hizasına kadar faringeal boşlukların kesit alanları ölçülebilmektedir.²²



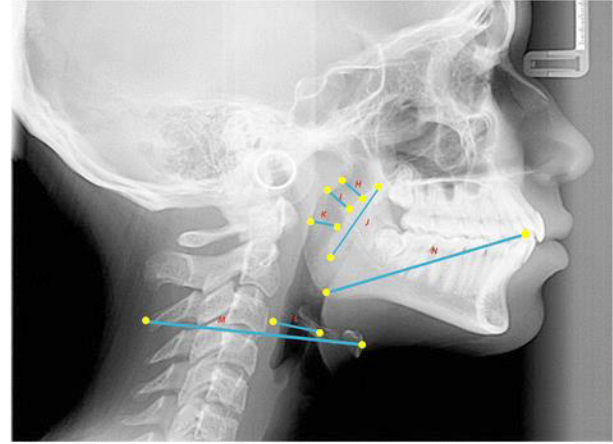
Resim 3: Akustik farengometri cihazı (Akçam ve ark., 2005)

Sefalometrik Röntgen

Üst hava yolu obstrüksiyonunu değerlendirmek için yaygın olarak kullanılan lateral sefalometrilere, 2 boyutlu sefalogramlar üzerinde faringeal hava yolu boyutunun ve hyoid ölçümlerinin kolaylıkla yapıldığı en yaygın analiz yöntemlerinden biridir (resim 4). Lineer ölçümler ile nazofaringeal ve retropalatal bölgelerin boyutları ölçülebilmektedir. Tekniğin kolay olması, tekrarlanabilirliği, ucuz olması ve düşük radyasyonu gibi avantajlarına karşın, en önemli dezavantajı 2 boyutlu görüntüye izin vermesidir. Hava yolu genişliği ve hacmi gibi üç boyutlu alanlar ile ilgili bilgiye ulaşmakta ise yetersiz kalmaktadır.^{23,24}

Lateral sefalometrik röntgen hava yolu alanı ve adenoidlerin incelenmesine olarak sağlarken, frontal sefalometrik röntgen nasal kavitenin genişliği ve yüksekliğinin ölçümü için kullanılabilir.^{1,21} 3 boyutlu röntgenler üzerinden ölçülen faringeal hava yolunun lateral sefalometrik röntgenlerde yapılan ölçümlerle karşılaştırıldığında, öngörülebilirlik açısından korelasyon oldukça

yüksek bulunmuştur.²⁵ Lateral sefalogramlar ve Konik Işınlı Bilgisayarlı Tomografi (KİBT) ile hava yolu lineer ölçümlerinin karşılaştırıldığı bir çalışmada, her iki grupta da bu ölçümlerin güvenilir olduğunu ve aksiyal alanlar ile ilgili ölçümlerde pozitif korelasyon varlığı belirtilmiştir.²⁶ Literatürde, CBCT filmlerin gerçek hacimsel verileri ölçmede üstünlüğünün yanında, lateral sefalogramlarla ölçülen nazofaringeal hava yolu hacmi ile CBCT taramasından elde edilen gerçek hacimsel boyut arasında anlamlı bir pozitif ilişki belirten çalışmalar mevcuttur.^{27,28}

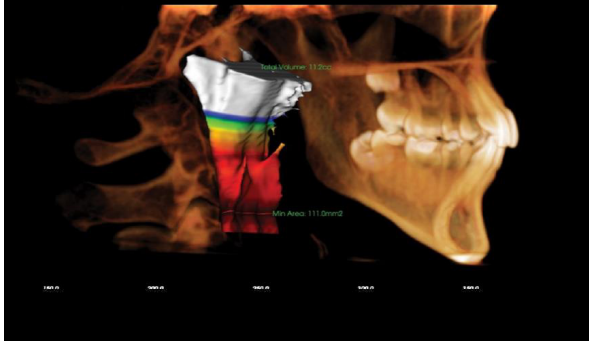


Resim 4: Faringeal hava yolu doğrusal ölçümleri (Sprenger ve ark., 2017)

Bilgisayarlı Tomografi

Hava yolu hacmi, alan ve genişlik ölçümünde 3 boyutlu görüntü ile detaylı sonuçlar veren bilgisayarlı tomografi, çevre dokuların superpozisyon olmaksızın incelenmesine, kist ve tümör gibi yapıların dansite ölçümüne ve magnifikasyonu olmadan anatomik yapıların görüntülenmesine izin vermektedir (resim 5). Nazofarinksten larinkse kadar olan anatomik bölgenin yumuşak doku ve anatomik kemik oluşumlarını kesitsel olarak incelenmesine

olanak sağlamaktadır. Maliyetinin ve radyasyon dozunun yüksek olması ve yumuşak doku ile ilgili detayları yansıtamaması ise dezavantajlarındandır.^{29,30}



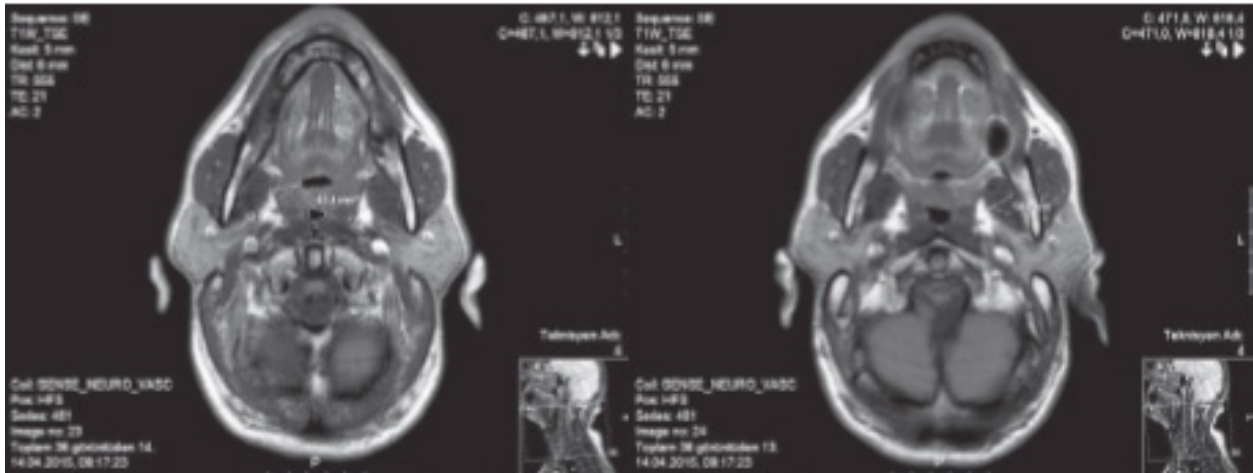
Resim 5: Bilgisayarlı tomografide hava yolu görüntüsü (Aboudara 2009)

Manyetik Rezonans Görüntüleme (MR)

Radyasyon kullanmaksızın hava yolunun tüm yumuşak doku yapılarını görüntülemeye kullanılan bir yöntem olan MR, ucuz ve non-invaziv bir yöntem olup güvenle kullanılan tekniklerden biridir (resim 6). Makinenin pahalı olması ve anatomik kemiksel yapılar ile ilgili zayıf görüntü vermesi, MR'ın klinik limitasyonlarındandır.³¹

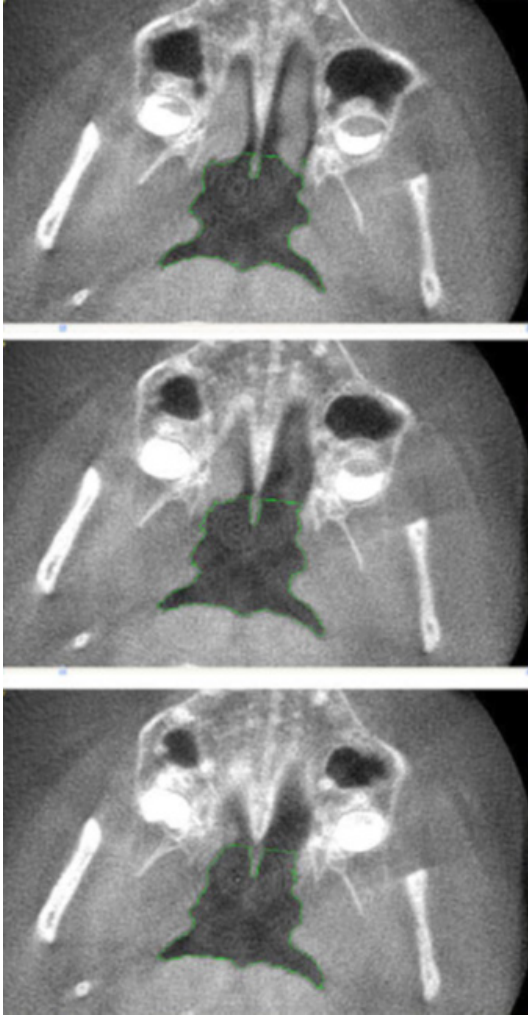
Konik Işınlı Bilgisayarlı Tomografi (KİBT)

1990'lı yıllarda kullanılmaya başlanan bir teknik olan KİBT, hızlı görüntüleme zamanı, ucuz olması, düşük radyasyon dozu ve 2 boyutlu görüntüleme tekniklerinin getirdiği dezavantajları elimine ederek 3 boyutlu görüntü vermesi gibi avantajlara sahiptir.² KİBT, son yıllarda hava yolunun değerlendirilmesinde klinisyenler tarafından tercih edilen yöntemlerden biri haline gelmiştir. Diş hekimliğinde Dental Volümetrik Tomografi (DVT) olarak bilinen KİBT, taramada tek bir tur ile yeterli görüntü sağlamaktadır. X ışını kaynağı ile dedektörün obje etrafında sadece tek bir dönüşü görüntüleme için yeterli olmaktadır. Bilgisayar programları ile iki boyutlu kesitlerden oluşan görüntüler birleştirilerek 3 boyutlu rekonstrüksiyonlar elde edilmektedir (resim 7). Bu görüntüler üzerinden otomatik, yarı otomatik ya da manuel segmentasyonlar yapılarak hacimsel ve lineer ölçümler yapılmaktadır. Hava yolunu değerlendirmede yarı otomatik yöntem daha hızlı olduğundan tercih edilmektedir. Yarı otomatik yaklaşımda, bilgisayar otomatik olarak hava yolu etrafındaki çevreleyen yapıların yoğunluk değerleri arasındaki farklılıkları (gri



Resim 6: Orofarengeal aksial MRG kesitleri (Çetinkaya ve ark., 2016)

seviyesi) kullanarak, hava yolunu çevresindeki yumuşak dokulardan ayırır.^{2,32} 3 boyutlu görüntüleme teknikleri arasında olan MRI ve BT, hava yolunun 3 boyutlu gerçek morfolojisi hakkında bilgi vermektedirler. Bununla birlikte KIBT, gelişmiş baş-boyun değerlendirmesine izin vermesi, kolay ulaşım, düşük radyasyon dozu ve maliyet, yumuşak ve sert doku arasındaki yüksek kontrast ve gibi nedenlerle BT'ye alternatif olarak kullanılan bir yöntem haline gelmiştir.³²



Resim 7: KIBT hava yolu aksiyal kesit (Aboudara 2009)

SONUÇ

Güncel ortodontik yaklaşımlar, dişlerin düzgün sıralanmasının yanı sıra; çene kemikleri, kaslar, suturlar, eklemler ve hava yolu problemleri sonucu oluşan deformitelerin tedavisi ile de ilgilenen bir bilim dalıdır. Hava yolu boyutlarının yeterli olmadığı hastalarda ise büyüme-gelişim olumsuz etkilenerek kraniofasial yapılarda malokluzyonlar oluşmaktadır. Bu nedenle hava yolu ölçümü modern ortodontik tedavide problemin teşhisi için başvurulan önemli tanı araçlarındandır.

KAYNAKÇA

1. McNamara Jr, J. A. Influence of respiratory pattern on craniofacial growth. *The Angle Orthodontist*, 1981;51(4):269-300.
2. El H, Palomo J. M. Airway volume for different dentofacial skeletal patterns. *American journal of orthodontics and dentofacial orthopedics*, 2011;39(6):e511-e521.
3. Solow B, Siersbzek-Nielsen S, Greve E. Airway adequacy, head posture, and craniofacial morphology. *Am J Orthod*, 1984; 86:214-23.
4. Ricketts R. M. Respiratory obstruction syndrome. *Am J Orthod*, 1968;54:495-514.
5. Subtelny, J. D. Effects of diseases of tonsils and adenoids on dentofacial morphology. *Ann.Otol.Laryngol.* 1975;84: 50-54.
6. Kim YJ, Hong JS, Hwang YI, Park YH. Three-dimensional analysis of pharyngeal airway in preadolescent children with different anteroposterior skeletal patterns. *Am J Orthod Dentofacial Orthop.* 2010;137(3):306.e1-307.

7. Capitanio MA, Kirkpatrick JA. Nasopharyngeal lymphoid tissue. Roentgen observations in 257 children two years of age or less. *Radiology*, 1970;96:389-91.
8. Oulis CJ, Vadiakas GP, Ekonomides J, Dratsa J. The effect of hypertrophic adenoids and tonsils on the development of posterior crossbite and oral habits. *J Clin Pediatr Dent*, 1994;18:197-201.
9. Feng X, Li G, Qu Z, Liu L, Näsström K, Shi XQ. Comparative analysis of upper airway volume with lateral cephalograms and cone-beam computed tomography. *Am J Orthod Dentofacial Orthop*. 2015;147(2):197–204.
10. Angle E. *Treatment of malocclusion of the teeth*. 1907. SS White Manufacturing Company, Philadelphia.
11. Kirjavainen M, Kirjavainen T. Upper airway dimensions in Class II malocclusion. Effects of headgear treatment. *Angle Orthodontist*, 2007;77:1046–1053.
12. Restrepo C, Santamaría A, Peláez S, Tapias A. Oropharyngeal airway dimensions after treatment with functional appliances in class II retrognathic children. *J Oral Rehabil*. 2011;38(8):588–594.
13. Ozbek MM, Memikoglu TU, Gögen H, Lowe AA, Baspinar E. Oropharyngeal airway dimensions and functional-orthopedic treatment in skeletal Class II cases. *Angle Orthod*. 1998;68(4):327–336.
14. Agarwal A. Digestive system, *Respiratory system*. 2018: 16/3/2018.
15. Schab R, Goldberg A. Upper airway assessment: radiographic and other imaging techniques. *Otolaryngol Clin North Am*, 1998: 31(6):931-968.
16. Şakul B, Bilecenoğlu B. *Baş ve Boynun Klinik Bölgesel Anatomisi*. 2009. Ankara: Özkan Matbaacılık.
17. Buck LM, Dalci O, Darendeliler MA, Papageorgiou SN, Papadopoulou AK. Volumetric upper airway changes after rapid maxillary expansion: a systematic review and meta-analysis. *European Journal of Orthodontics*, 2017: 39(5):463-473.
18. Sökücü O, Doruk C, Uysal Öİ; Comparison of the effects of RME and fan-type RME on nasal airway by using acoustic rhinometry. *Angle Orthod*, 1 September 2010; 80 (5): 870–875.
19. Gross TF, Peters A. Fluid mechanical interpretation of hysteresis in rhinomanometry. *ISRN Otolaryngology*. 2011: 126520:1–6.
20. Nivatvongs W, Earnshaw J, Roberts D, Hopkins C. Correlation between subjective and objective evaluation of the nasal airway. A systematic review of the highest level of evidence. *Clinical Otolaryngology*, 2011;36: 181-182.
21. McNamara J A. Nasorespiratory function and craniofacial growth. Monograph number 9, craniofacial growth series, Center for human growth and development, *The University of Michigan, Ann Arbor, Michigan*. 1979: 87-119.
22. Kamal I. Test-retest validity of acoustic pharyngometry measurements. *Otolaryngol Head Neck Surg*. 2004;130(2):223-228.
23. Battagel, J. M., Johal, A., Smith, A. M., Kotecha, B. Postural variation in oropharyngeal dimensions in subjects with sleep disordered breathing: a cephalometric study. *The European Journal of Orthodontics*, 2002;24(3):263–276.
24. Jiang C, Yi Y, Jiag C, Fang S, Wang J. Pharyngeal airway space and hyoid bone positioning after different orthognathic surgeries in skeletal Class II patients. *J Oral Maxillofac Surg*. 2017: 75(7):1482-1490.
25. Kochel J, Meyer-Marcotty P, Sickel F, Lindorf H, Stellzig-Eisenhauer A. Short-

- term pharyngeal airway changes after mandibular advancement surgery in adult Class II-patients: A three-dimensional retrospective study. *J Orofac Orthop*. 2013;74:137-52.
26. Vizzotto MB, Liedke GS, Delamare EL, Silveira HD, Dutra V, Silveira HE. A comparative study of lateral cephalograms and cone-beam computed tomographic images in upper airway assessment. *Eur J Orthod*. 2012;34(3):390-393.
27. Martins LS, Liedke GS, Heraldo LDDS, et al. Airway volume analysis: is there a correlation between two and three-dimensions?. *Eur J Orthod*. 2018;40(3):262-267.
28. Aboudara C, Nielsen I, Huang JC, Maki K, Miller AJ, Hatcher D. Comparison of airway space with conventional lateral headfilms and 3-dimensional reconstruction from cone-beam computed tomography. *Am J Orthod Dentofacial Orthop*. 2009;135(4):468-479.
29. Mello Junior C. F., Guimaraes Filho H. A., Gomes C. A. ve Paiva C. C. Radiological findings in patients with obstructive sleep apnea. *J Bras Pneumol*, 2013; 39 (1), 98-101.
30. Cavalcanti MG, Rocha SS, Vannier MW. Craniofacial measurements based on 3D-CT volume rendering: implications for clinical applications. *Dentomaxillofac Radiol*, 2004; 33: 170–176.
31. Wu Z, Chen W, Khoo MC, Davidson Ward SL, Nayak KS. Evaluation of upper airway collapsibility using real-time MRI. *J Magn Reson Imaging*. 2006; 44(1):158-67.
32. Weissheimer, A., de Menezes, L. M., Sameshima, G. T., Enciso, R., Pham, J., Grauer, D. Imaging software accuracy for 3-dimensional analysis of the upper airway. *American Journal of Orthodontics and Dentofacial Orthopedics*, 2012;142(6):801-813.