

Tuberositas Tibia Avulsiyon Kırığının Tedavisinde Paratenonun Önemi: Olgu Sunumu

Kürşat Aytekin^{1*}
Cem Zeki Esenyel¹

Özet

Tuberositas tibia (TT) avulsiyon kırıkları genellikle adölesanlarda gözlenen fiz yaralanmalarıdır. Çoğunlukla spor yaralanmaları olarak karşımıza çıkarlar. Bu olgu sunumunda futbol maçı esnasında TT avulsiyon kırığı geçiren ve cerrahi ile tedavi edilen bir olguyu sunmayı hedefledik. Hastamızda, literatürden farklı olarak paratenondan ayrışan patellar tendon, TT'nin tespiti sonrası sağlam kalmış olan paratenonun altına tespit edilmiştir. Hastanın takiplerinde herhangi bir komplikasyon gözlenmemiştir. İyileşme sonunda TT'de hipertrofi veya patellar tendonda kalsifikasyon gibi herhangi bir komplikasyon gözlenmemesi paratenondan ayrışmış olan patellar tendonun sağlam kalan paratenon altına tespiti ile ilgili olabilir.

Anahtar kelimeler: *tuberositas tibia, avulsiyon kırığı, paratenon*

Importance of Paratenon in the Treatment of Avulsions of Tuberositas Tibia: Case Report

Summary

Tuberositas tibia (TT) avulsion fractures are the injuries usually observed in adolescents. They often come out as sports injuries. In this case report, we aimed to present a case of TT avulsion fracture which occurred during the football game and was treated with surgery. Unlike the literature, the patellar tendon, which separated from the paratenon, was fixed below the paratenon which had remained intact after the separation of TT. No complication was observed in the patient's follow-up. At the end of recovery, no complication such as hypertrophy in TT or calcification in patellar tendon was observed. Any complication seen may be related to the

¹ Giresun Üniversitesi Tıp Fakültesi, Ortopedi ve Travmatoloji AD

* Sorumlu yazar: kursadaytekin@gmail.com

fixation of patellar tendon below the intact paratenon.

Keywords: *tibial tuberosity, avulsion fracture, paratenon*

Giriş

TT avulsiyon kırıkları genellikle erkek çocuklarda büyüme tamamlanmadan önce fizler açık iken gözlenirler (1). Nadir gözlenen bu yaralanmaların tedavisi TT'nin diz ekstensör mekanizmasının içinde olduğu için önemlidir. Tedavisinde kırığın şekline göre konservatif veya cerrahi uygulanabilmektedir.

Bu olgu sunumunda Ogden sınıflamasına göre tip 2-B TT avulsiyon kırığı olan 16 yaşında erkek hastanın sonucunu yayınlamaktayız (2).

Olgu sunumu

16 yaşında erkek hastanın futbol maçı esnasında bacak sabit olduğu halde topa vurmaya çalışırken quadriceps kasılması sonucu ağrısı olmuş. Hasta ağrı ve düz bacak kaldıramama şikayeti ile acil servise başvurmuş. Acilde değerlendirilen hastanın düz bacak kaldıramadığı, TT'de şişlik ve ağrısının olduğu gözlendi. Çekilen radyografisinde TT avulsiyon kırığı görüldü (Resim 1). Hastaya diz tam ekstensiyonda iken dizüstü atel uygulandı. Anestezi hazırlığı yapılarak elektif şartlarda opere edildi. Rejyonel anestezi ve turnike altında TT üzerinden longitudinal insizyonla girilerek kırığa ulaşıldı (Resim 2). Fragmanın distalinde patellar tendonun da paratenondan ayrılmış olduğu gözlendi (Resim 3). TT redükte edildiğinde, distalinde paratenonun sağlam olduğu gözlendi (Resim 4). Patellar tendon suture edilip sağlam kalan paratenonun altına çekildi (Resim 5, Resim 6, Resim 7). İki adet 3,5 mm kanüle vida ve pul ile TT tespiti sonrasında, paratenon ile patellar tendon 1 numara PDS suture ile tamir edildi (Resim 8, Resim 9). Anestezi altında, diz fleksiyon ve ekstensiyonda iken yapılan muayenede kırık hattında patolojik hareket gözlenmedi. Cerrahi alan, serum fizyolojik ile yıkanıp kanama kontrolü sonrası kapatıldı. Diz eklemi ekstensiyonda iken breys takılarak operasyon sonlandırıldı.

Hasta cerrahi sonrası ilk 6 hafta diz ekstensiyonda breys ile takip edildi ve koltuk değnekleri ile yük verilmeden mobilize edildi. 6. hafta bittikten sonra izometrik quadriceps egzersizi ile beraber pasif diz romlar başlandı

ve parsiyel yük verilmesi için müsaade edildi. Ameliyat sonrası 8. haftada breys içinde aktif düz bacak kaldırma başlandı. Ameliyattan 12 hafta sonra koltuk değnekleri ile breysi bıraktı. Aktif düz bacak kaldırma serbest bırakıldı. Ameliyat sonrası 4. ayda quadriceps kas gücü karşı taraf ile aynı idi. Hastanın 6. ay kontrolünde Lysholm diz skoru tam idi.

Tartışma

Düz bacak kaldırabilmek için ekstensör mekanizma sağlam olmalıdır. Patellar tendonun dize ekstensiyon yaptırabilmesi için quadriceps kasının, patellanın, patellar tendon ile TT'nin sağlam olması gereklidir. Bunların herhangi birinde devamsızlık durumunda diz eklemünde ekstensiyon gözlenmez. Bu ekstensör mekanizmanın oldukça nadir travmalarından biri TT avülsiyon kırıklarıdır. Adölesanlarda TT avülsiyon kırıkları nadir görülürler ve tüm fiz yaralanmalarının %1'inden daha azını oluştururlar (3). Genellikle 13-16 yaş arasında gözlenir (3). Bizim olgumuz 16 yaşında idi.

TT kırıkları akut olarak görülebileceği gibi kronik bir apofizit sonrası da görülebilir (3). Bizim olgumuzda, travma öncesinde apofizit, tendinit gibi herhangi bir hastalık öyküsü yok idi. TT avülsiyon kırıklarında 2 çeşit kırık mekanizması tanımlanmıştır. İlki, direkt travma (trafik kazası gibi), ikinci mekanizma ise spor aktiviteleri esnasında gözlenir ve bacak fleksiyonda, ekstensiyonda veya sabit iken quadricepsin kasılması ile oluşur (4). Bizim vakamızda futbol maçı esnasında bacak sabit iken quadriceps kasılması sonucu oluşmuştur.

1955 yılında Watson-Jones tarafından önerilen sınıflama, 1980 yılında Ogden ve arkadaşları, 1985 yılında Ryu ve arkadaşları, 1991 yılında Inoue ve arkadaşları tarafından modifiye edilmiştir. (4). Bizim olgumuzdaki kırık Ogden ve arkadaşlarına göre tip 2-B dir (2).

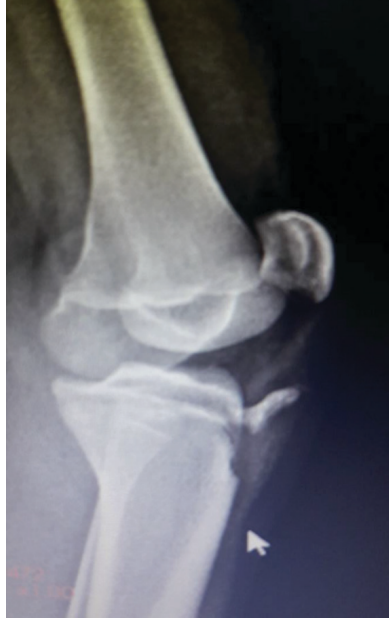Birçok yazar deplase kırıklara açık redüksiyon ve internal fiksasyon önermektedirler (3). Bizde literatür ile uyumlu olarak 2 adet 3,5 mm kanüllü vida ve pul ile açık redüksiyon ve tespit uyguladık. Avülse olan patellar tendonun TT'nin distalinde periosta suture edilmesi önerilmiştir (3). Olgumuzda, paratenonunun kırık fragmanın distalinde sağlam olduğu gözlendi (Resim 4). Patellar tendon suture edilip suture yardımı ile paratenonun altından geçirildi ve 1 numara PDS yardımı ile patellar

tendon, paratenona tespit edildi (Resim 8).

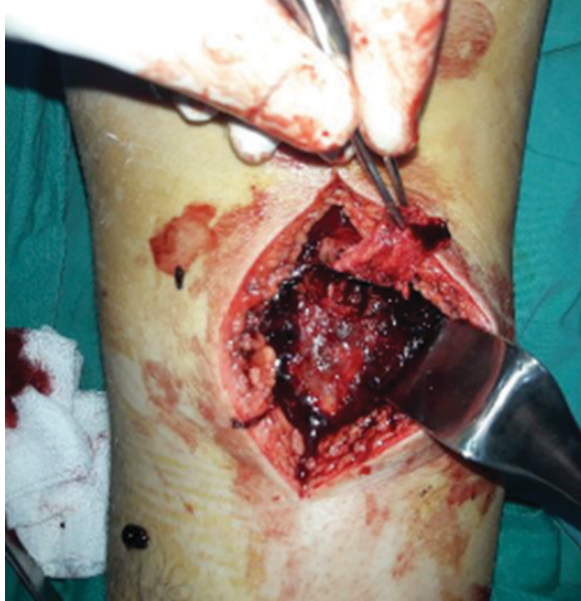Tedavide amaç diz hareketlerini ve quadriceps kas gücünü geri kazandırmaktır (3). Hasta cerrahi sonrası ilk 6 hafta diz ekstensiyonda breys ile takip edildi ve koltuk değnekleri ile yük verilmeden mobilize edildi. 6. hafta bittikten sonra izometrik quadriceps egzersizi ile beraber pasif diz romlar başlandı ve parsiyel yük verilmesine müsaade edildi. Ameliyat sonrası 8. haftada aktif düz bacak kaldırma başlandı. Ameliyattan 12 hafta sonra koltuk değneklerini bıraktı ve ameliyat sonrası 4. ayda quadriceps kas gücü karşı taraf ile aynı idi. hastanın 6. ay kontrolünde Lysholm diz skoru tam idi.

Hastanın takiplerinde literatürde daha önce bildirilen komplikasyonlardan TT'de hipertrofi, patellar tendonda kalsifikasyon veya başka bir komplikasyon gözlenmedi (4). Bu olguda, literatürden farklı olarak patellar tendon sağlam kalan paratenonun altına yerleştirilip suture edilmiştir. Paratenonun tendon iyileşmesindeki katkısı bilinmektedir (5). Hastanın memnuniyetinin, TT'de hipertrofi ile patellar tendonda kalsifikasyon gözlenmemesinin sebebi patellar tendonun paratenon altına tespit edilmesi olabilir.

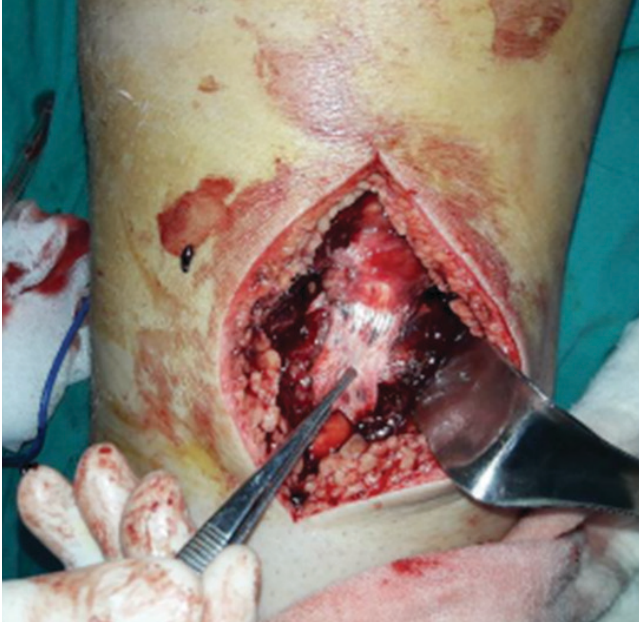Sonuç olarak TT avulsiyon kırıklarının açık cerrahisinde paratenon sağlam ise, paratenondan sıyrılmış olan patellar tendonun, paratenon altına yerleştirilmesi hastaların fonksiyonel skorlarına olumlu etki edebilir, komplikasyonları azaltabilir.



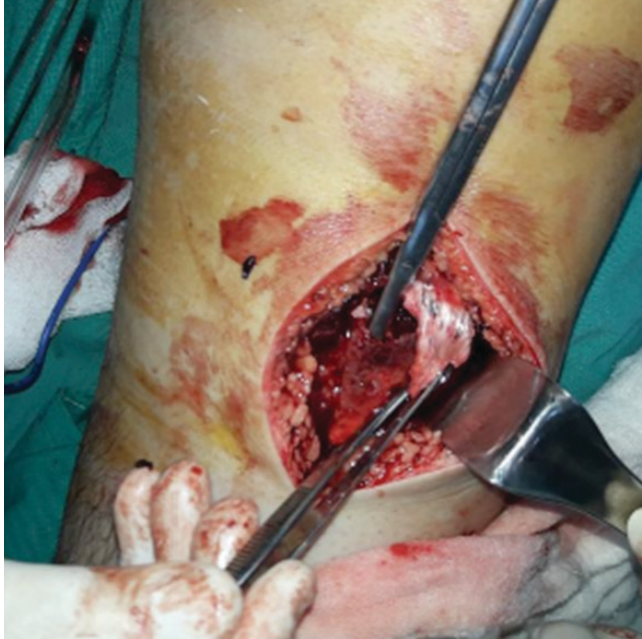Resim 1. Hastanın preop röntgeni.



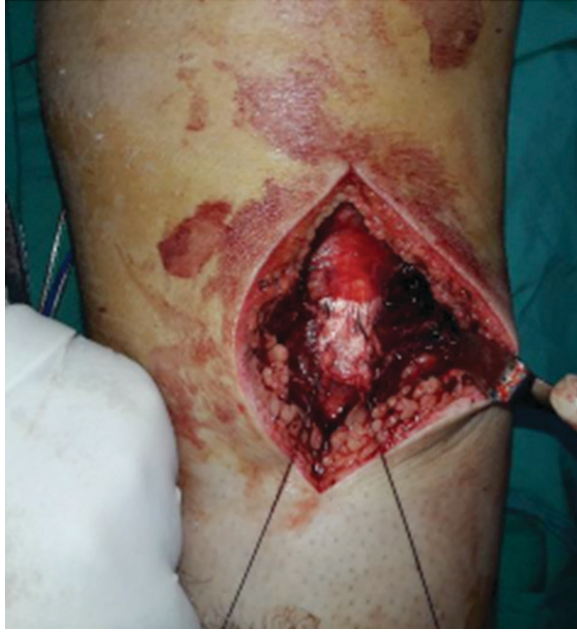Resim 2. TT avulsiyon kırığı



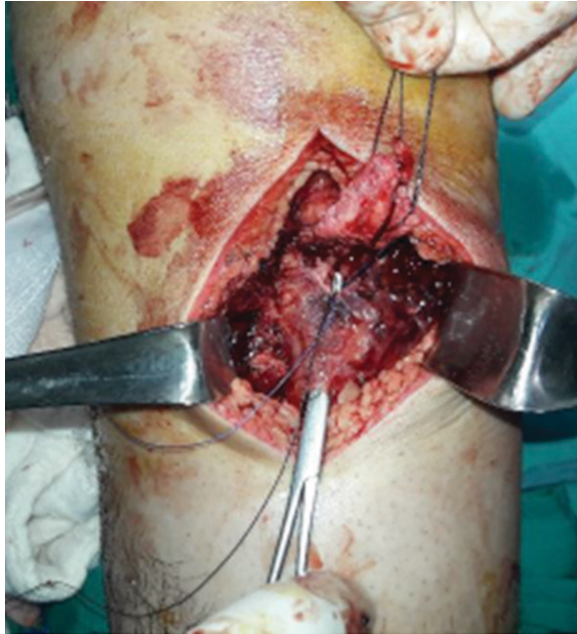Resim 3. Paratenondan ayrılan patellar tendon



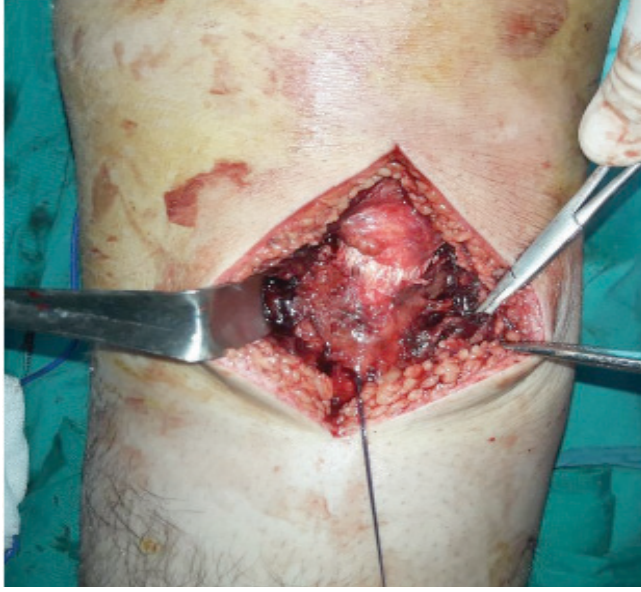Resim 4. Sağlam olan paratenon: makasın ucu ile gösterilmiştir.



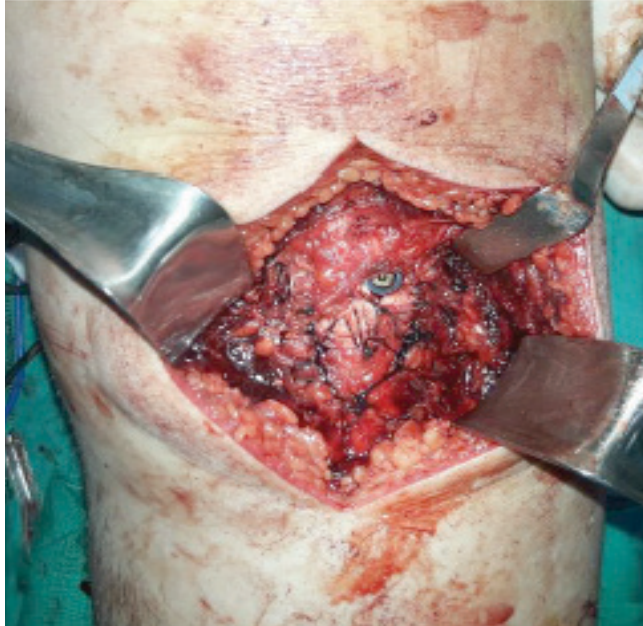
Resim 5. Patellar tendonun sütüre edilmesi



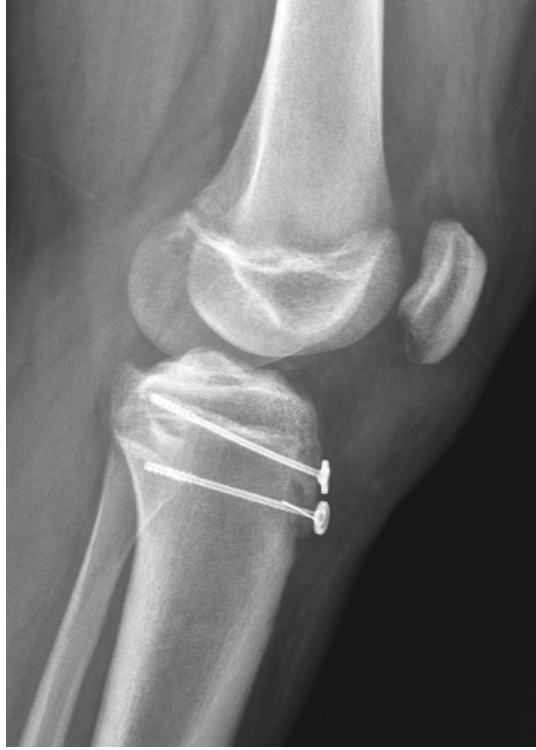
Resim 6. Patellar tendonun, paratenonun altına çekilmesi



Resim 7. Patellar tendonun paratenonun altına çekilmiş hali



Resim 8. Tuberositas avulsiyon kırığı vida ve pul ile tespit edildikten ve patellar tendon paratenona PDS sütün ile tespit edildikten sonra



Resim 9. Ameliyattan sonra hastanın grafisi

KAYNAKLAR

- [1] Jakoi A, Freidl M, Old A, Javandel M, Tom J, Realyvasquez J. Tibial Tubercule Avulsion Fractures in Adolescent Basketball Players. *Orthopedics*. 2012 Aug 1;35(8):692-6.
- [2] Ogden JA, Tross RB, Murphy MJ. Fractures of the tibial tuberosity in adolescents. *J Bone Joint Surg Am* 1980;62(2):205–15.).
- [3] Abalo A, Akakpo-numado KG, Dossim A, Walla A, Gnassingbe K, Tekou AH. Avulsion fractures of the tibial tubercle. *Journal of Orthopaedic Surgery* 2008;16(3):308-11
- [4] Aerts BR, Ten Brinke B, Jakma TS, Punt BJ. Classification of proximal tibial epiphysis fractures in children: Four clinical cases. *Injury*. 2015 Aug;46(8):1680-3
- [5] M. Karahan, B. Erol. Aşil Tendon Yırtıklarına Yaklaşım. *TOTBİD Dergisi*. 2004 • Cilt: 3 Sayı: 1-2

INFORMATION FOR THE AUTHORS

1. İAU Aydın Journal of Health is a publication of Faculty of Sciences of Health and Vocational School of Health Services in İstanbul Aydın University.
2. The Journal publishes scientific researches, reviews, editorials, letters to the editors, and interesting case reports in all fields of clinical specialities.
3. The articles submitted to the Journal should not be published elsewhere or sent for future publication, and this issue must be confirmed in “TRANSFER OF COPYRIGHT AGREEMENT FORM” by the signatures of all contributing authors. Articles submitted previously in medical meetings of any sort will be accepted in case of previous notification. Authors who wish to withdraw their papers because of delayed publication or for other reasons, should apply to the Journal with a written request form. Any royalty is not paid for the articles published in the Journal. The authors must assume all the responsibility of their manuscripts. The contents of the articles will not be returned to the authors even in case of acceptance for publication.
4. In compliance with the criteria of Tübitak Ulakbim, ethical approval must be obtained and documented separately for clinic and experimental animal studies requiring Ethic Committee decision. Studies must be complied with the current national and international ethical rules.
5. The Journal publishes articles written in Turkish or English.
6. Aydın Journal of Health is a peer-reviewed periodical. The articles submitted to the Journal are subject to the approval, and acceptance of the Scientific Advisory Committee, and Editorial Board in order to be published in the journal.
7. The Editorial Board has the right to reject or return the articles not complying with the conditions of publications to its author(s) for the editing, and shortening of its contents or improvement or arrangement of its format.

The sections, and contents of the articles should comply with the following instructions:

Abstract (Summary): Summaries (abstracts) in Turkish, and English must not exceed 250 words, bi-directional translation of the titles, and contents should be accurate, and verbatim.

The abstract should briefly indicate the objective of the study or research, and methods used. Besides, main findings should be detailed so as to support the conclusion. The first sentence of the abstract should encompass the aim, and the last sentence should comprise the conclusion arrived. The innovative, and important aspects of the study or