

Diz Eklemine Nadir Bir Benign Sinovyal Proliferatif Hastalığı: Sinoviyal Lipomatozis

Kürşat Aytekin^{1*}
Cem Esenyel¹

Özet

Sinovyal lipomatozis benign, etyolojisi bilinmeyen bir hastalıktır. Hastalar eklemde şişlik, ağrı, hareket kısıtlılığı ve mekanik şikayetler ile başvurabilirler. Asıl tedavisi kitlenin debridmanıdır. Kesin tanısı patolojik olarak konulur. Nüks oranı düşüktür. Bu vaka sunumunda sinovyal lipomatozis öntanısı ile artroskopik olarak tedavisi yapılan 45 yaşında bir kadın hastayı sunduk.

Anahtar Kelimeler: diz, sinovyal lipomatozis, artroskopi

Summary: Synovial lipomatosis is an unknown disease with benign etiology. Patients may present with swelling of the joint, pain, limitation of movement and mechanical complaints. The main treatment is debridement of the mass. The definitive diagnosis is made pathologically. The recurrence rate is low. In this case report, we presented a 45-year-old female patient who underwent arthroscopic treatment with initial diagnosis of synovial lipomatosis.

Keywords: knee, synovial lipomatosis, arthroscopy

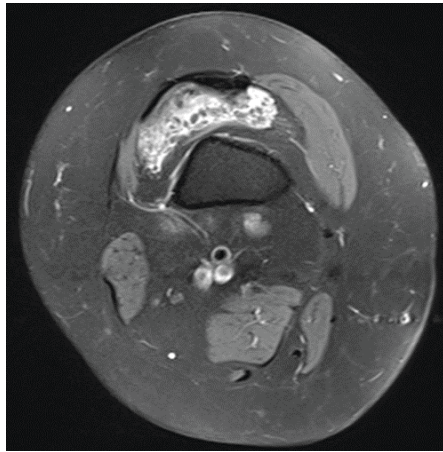
¹ Giresun Üniversitesi, Tıp Fakültesi, Ortopedi ve Travmatoloji AD,
^{*}Sorumlu yazar: kursadaytekin@gmail.com

Giriş

Sinovyal lipomatozis sinovyal eklemlerin benign nadir bir hastalığıdır (1,2). Etyolojisi net değildir. Travma, enflamatuar hastalık, osteoartrit, baker kisti bu hastalık ile ilişkili olabilir (2). Hastalar eklemden şişlik, ağrı, hareket kısıtlılığı ve mekanik şikayetler ile başvurabilirler. Bu olgu sunumunda; 3 aydır sağ dizinde şişlik ve ağrı şikayeti olan ve hiçbir konservatif tedaviye cevap vermeyen, polikliniğimize başvuran ve tedavisi yapılan 45 yaşında kadın hastayı sunduk.

Olgu

45 yaşında kadın hasta ortopedi ve travmatoloji polikliniğine sağ dizde 3 ay önce başlayan şişlik ve ağrı şikayetleri ile başvurdu. Diz üstü oturmak veya çömelmek ile ağrısı artmakta imiş. Gece ağrısı eşlik ediyormuş. Muayenesinde efüzyon vardı, hiperfleksiyon ağrılı idi. Hastanın sağ diz röntgeninde yumuşak doku dansitesinde artma gözlemlendi. Bunun üzerine sağ diz MRI tetkiği yapıldı. MRI tetkiğinde ve USG incelemesinde Villonodüler sinovit ön tanısı konuldu (resim 1). Hastaya artroskopik olarak eksizyon uygulandı. Post operatif dren konulan hastanın dreni ameliyat sonrası ilk gün çekildi ve izometrik quadriceps egzersizleri ile diz hareketleri başlandı ve taburcu edildi. Kitlenin patolojik incelemesi sinoviyal lipomatozis ile uyumlu geldi. Kontrol MRI tetkiğinde nüks ve rezidüel doku gözlenmedi. Hastanın 6 aylık takiplerinde klinik olarak herhangi bir nüks gözlenmedi.



Resim 1: Suprapatellar poştaki kitleyi gösteren transvers T2 MRI kesit

Tartışma

Sinoviyal lipomatozis, oldukça nadir gözlenen, etyolojisi net olarak bilinmeyen sinoviyal dokunun villolipomatöz proliferasyonu ile karakterize bir hastalıdır (1). İlk defa Alman cerrah Hoffa tarafından 1904 yılında tanımlandığından, Hoffa hastalığı olarak isimlendirilmiştir (3). Morfolojik olarak yaprağa benzediğinden lipoma arborescens olarak da isimlendirilmektedir (1). Sinoviyal mebranın villöz lipomatöz proliferasyonu tanımı ilk defa Hallel ve ark tarafından 1988 yılında yapılmıştır (4). Histolojik yapısından dolayı sinovyumun villöz proliferasyonu, sinovyumun villolipomatöz proliferasyonu, sinoviyal dokunun altında villolipomatöz proliferasyon, sinoviyal saçakların villöz hiperplazisi olarak da tanımlanmaktadır (1).

Nadir gözlenen bu hastalık en fazla diz eklemine tutmaktadır (3). Çoğunlukla tek eklem tutulumu olmakla beraber bilateral (2) veya multipl eklem tutulumu da bildirilmiştir (1). Daha nadir olarak ayak, kalça, omuz, dirsek, el bileği gibi başka eklemler veya tendon kılıfında da gözlenebilir (1,5,6). Bizim hastamızda da tek diz eklem tutulumu mevcut idi.

Sinoviyal lipomatozis her yaşta gözlenebilir ve erkekler daha sık etkilenmektedir (7). Ortalama görülme yaşı 45,6'dır (8). Hastamızın yaşı literatür ile uyumlu olarak 45 idi. Ancak bizim hastamız kadın idi.

Hastaların diz eklemine şişlik, ağrı, mekanik semptomlar görülebilir. (7). Klinik muayenede, sinoviyal lipomatozun ayırıcı tanısında sinoviyal lipom, sinoviyal kondromatozis, pigmente villonodüler sinovit, sinoviyal hemanjiyom ve romatoid artrit bulunur (3). Radyolojik olarak x-ray, USG, bilgisayarlı tomografi tanı için yeterli değildir ancak magnetik rezonans görüntüleme yaprak şeklindeki lezyonlar görülebilmektedir (8). Manyetik rezonans görüntüleme; lezyonun yağlı yapısını gösterir, sinyal yoğunlukları subkütan yağ dokuya benzerdir ve yaprak benzeri bir görünüm vardır (3). Bizim hastamızda da şişlik ve ağrı şikayeti bulunmakta idi ve kesin tanı magnetik rezonans ile konulamadı. Kesin tanı patolojik olarak konuldu.

Sinoviyal lipomatoz tedavisinde sinovyumun artroskopik veya açık debridman ile tamamen eksizeyonu önerilmektedir (7). Daha az invazyon

ve erken iyileşme için artroskopi tercih edilen seçenektir (3). Tamamen iyileşme oranları oldukça yüksektir (5, 8). Hastamıza artroskoik debridman uygulandı.

Sinovyal lipomatoz histopatolojik incelemede sinovyal lipomaya benzemektedir (3). Artroskopi esnasında sinovyal lipom pürüzsüz, sarımsı ve kapsüllü bir kitle olarak gözlenir, histopatolojik incelemede ise sinovyal membranla çevrili olgun adipositlerden oluşan kapsüllü bir kitle bulunmaktadır (3). Bunun aksine, sinovyal lipomatozda artroskopi esnasında sinovyal dokunun düz pürüzsüz yüzeyi yerine villöz veya yaprağa benzer yapısı gözlenir, histopatolojik incelemede ise sinovyal dokunun altında yaygın adiposit infiltrasyonu bulunmaktadır (3). Hastamızın tedavisinde artroskopik debridman uygulandı ve artroskopi esnasında yaprak benzeri yapılar gözlendi. Patolojisinde ise sinovyumun altında adiposit hücreleri mevcut idi.

Sonuç olarak sinovyal lipomatozis diz ağrısı şikayeti olan hastaların ön tanısında unutulmaması gereken nadir benign karakterli bir hastalıktır. Artroskopik debridman tamamen ve erken iyileşme için etkili bir yöntemdir.

KAYNAKÇA

- [1] Bejia I, Younes M, Moussa A, Said M, Touzi M, Bergaoui N. (2005). Lipoma arborescens affecting multiple joints. Skeletal radiology, 34(9), 536-538.
- [2] Das S, Chattopadhyay P, Ray A, Sharma V. (2015). Incidental diagnosis of bilateral synovial lipomatosis in long standing knee osteoarthritis. Human Pathology: Case Reports, 2(4), 103-105.
- [3] Rao S, Rajkumar, A, Elizabeth, MJ, Ganesan V, Kuruvilla S. (2011). Pathology of synovial lipomatosis and its clinical significance. Journal of laboratory physicians, 3(2), 84.
- [4] Hallel T, Lew S, Bansal M. Villous lipomatous proliferation of the synovial membrane (lipoma arborescens). J Bone Joint Surg Am 1988;70:264-70.
- [5] Shang J, Zou F, Dai M, Zhang B, Nie T. (2016). Synovial lipomatosis of the metatarsophalangeal joint: A case report. Oncology letters, 11(3), 2131-2133.
- [6] Beyth S, Safran O. Synovial Lipomatosis of the Glenohumeral

Joint. Case Reports in Orthopedics Volume 2016, Article ID 4170923, 5 pages

- [7] Miladore N, Childs MA, Sabesan J. (2015). Synovial lipomatosis: A rare cause of knee pain in an adolescent female. World journal of orthopedics, 6(3), 369.
- [8] Sushma HM, Anoosha K, Vijay Shankar S, Amita K. A case of synovial lipomatosis with chronic synovitis presenting as acute knee pain. Int J Med Res Health Sci. 2014;3(3):717-720