

Yumuşak Dokunun Estetik Tedavi Planındaki Yeri

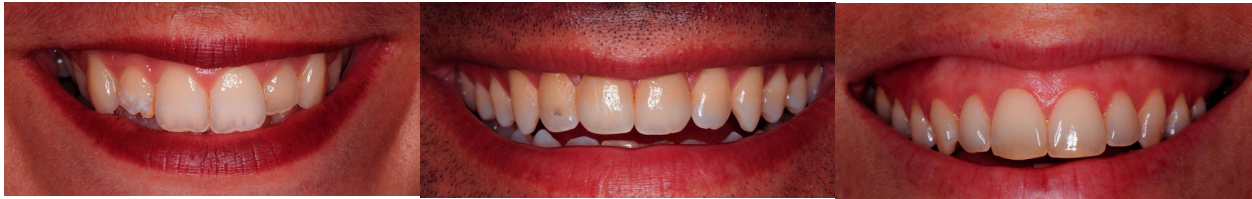Korkud DEMİREL¹

Estetik açıdan periodontal değerlendirme:

“Sağlam kafa sağlam vücutta bulunur”¹ deyişi gibi estetik değerlendirme yapabilmek için önce dokuların sağlıklı olması gerekmektedir. Diş eti kanamaları, mikrobiyal dental plak varlığı ve Diş etinde iltihabi süreçten kaynaklanan renk ve yapı değişiklikleri bir taraftan estetik beklentilerin karşılanmasını olanaksız kılmakta, diğer taraftan elde edilecek olası başarının zaman içerisinde korunabilmesini imkansız hale getirmektedir. Estetik değerlendirmelere geçilmeden önce söz konusu bölgede sondalanabilir cep derinliklerinin vestibül ve palatinal yüzlerde 3mm yi geçmiyor olması, ara yüzlerde ise en fazla 4mm olması gerekmektedir. Diş eti sağlığının değerlendirilmesinde ikinci aşamada sondalama sonrası cep içerisinde kanama olmaması ve Diş eti kenarında renk değişikliği ve kanama bulunmaması gerekmektedir. Periodontal hastalığın olduğu durumlarda estetik değerlendirmelere geçilmeden önce hastalığın ortadan kaldırılması gerektiği unutulmamalıdır.

Dudakların sınırları ve gülme hattının seviyesi:

Normal gülme hattı kavramı gülümseme sırasında üst dudağın konumu belirler. Haliyle Diş eti kenarının konumu gülümseme sırasında görülecek Diş eti miktarını etkileyecektir. Gülümseme sırasında orta keser ve köpek dişlerinde diş eti kenarının dudak tarafından örtülmesi ve yan keserlerde 1-2mm Diş eti kenarının açığa çıkması normal olarak kabul edilir (Resim 1a). Gülme hattının zaman içerisinde apikale doğru konum değiştirdiği ve normal olan bir gülme hattının zaman içerisinde düşük gülme hattına (Resim1 b) dönüşeceği unutulmamalıdır. Gülümseme sırasında orta keser ve köpek dişlerinde diş etlerinin ortaya çıkması ise yüksek gülme hattı olarak isimlendirilir (Resim 1c).



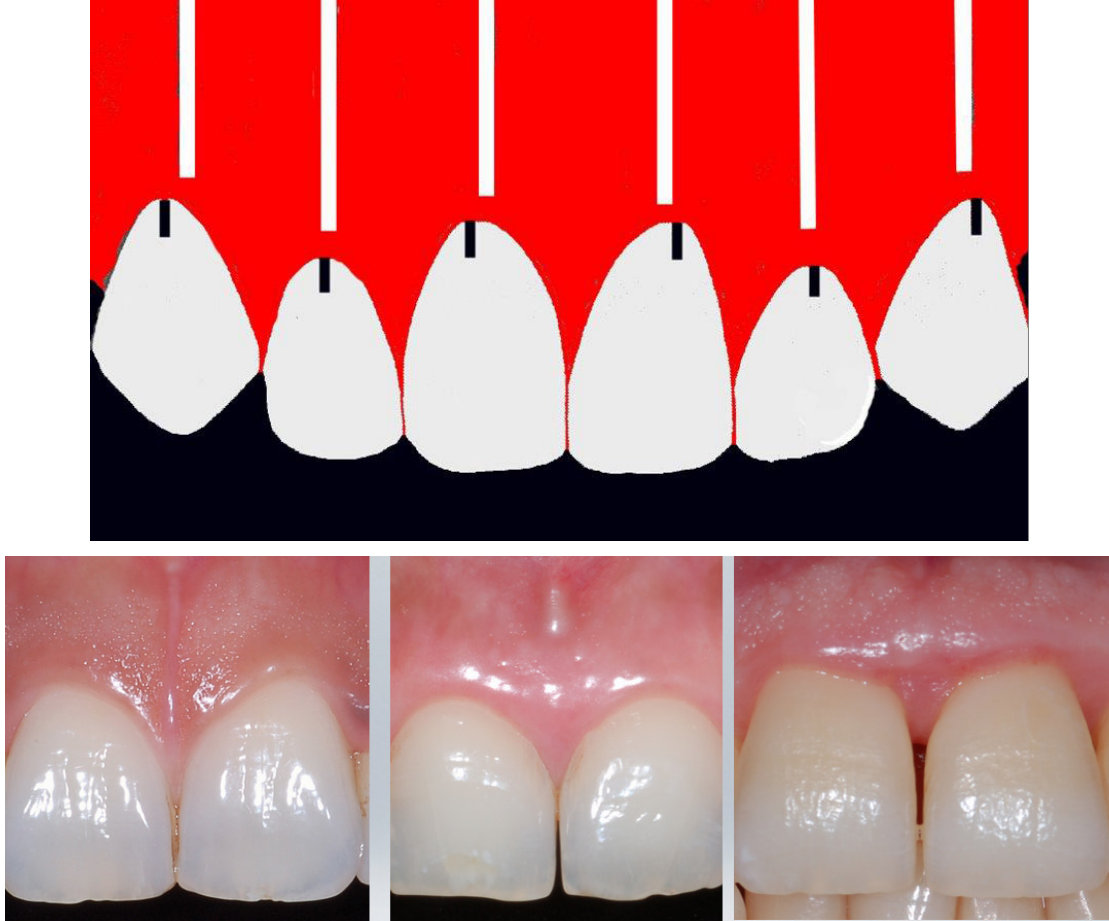Resim 1. a,b,c: Gülme hattının belirlenmesinde Vermillon hattı ile üst ön bölgede serbest diş eti kenarının ilişkisi dikkate alınmaktadır. Normal gülme hattı yaşın ilerlemesi ile dikey yönde yer değiştirir.

Diş etinin sınırları, simetrisi ve biyotipi:

Klinik kuronun en tepe noktasına *Zenith* noktası denilmekte ve bu nokta her zaman klinik kuronun mesiyal-distal yönde orta noktasına denk gelmemektedir² (Resim 1). Diş eti kenarının oluşturduğu çizgi orta hat rehber alındığında simetri oluşturmaktadır ve simetri orta hatta yaklaşıldığında

¹ (Prof.Dr.), İstanbul Üniversitesi, Dişhekimliği Fakültesi, Periodontoloji A.D.demirel@istanbul.edu.tr

daha fazla önem kazanmaktadır. Diş eti kenarı biyotipine bağlı olarak derin kavisler çizebilir veya daha ziyade düz bir çizgiyi andırabilir. Diş etinin biyotipi doku kalınlığının ölçülmesi ile belirlenir ve ince, normal, kalın olmak üzere alt gruplara ayrılır (Resim 1). Diş etinin biyotipi estetik uygulamalarda önemli olduğu kadar diş etinin sert fırçalama, subgingival kuron kenarı sonlanması veya kötü ağız bakımı gibi kronik bir uyarana vereceği yanıtın tahmin edilmesinde de önem taşımaktadır. İnce biyotipe sahip bölgelerde doku kronik irritasyona her zaman diş eti çekilmesi ile yanıt verir.



Resim 1. Klinik kuronun en tepe noktasına Zenith noktası denilmektedir. Şekilde siyah çizgi ile işaretlenen bu noktalar orta keser dişlerde ve kaninlerde klinik kuronun orta noktasına denk gelmemekte, sadece yan keser dişlerde her iki nokta çakışmaktadır.

İnterdental papil:

İnterdental papil alveol kemiği, dişlerin ara yüz duvarları ve birbirleri ile temas noktaları tarafından oluşturulan boşluğu dolduran diş eti dokusudur. Ön dişlerde papilin varlığı dişler arasındaki temas noktası ve alveol kemiği arasındaki mesafe ile yakından ilişkilidir ³ (Şekil 2). Özellikle protetik uygulamalarda biyolojik sınırları zorlamadan papilin eksik olduğu bölgelerde interdental alanın daraltılmasıyla papilin boşluğu doldurması sağlanabilir.

Diş etlerinde sık karşılaşılan estetik sorunlar:

Estetik sorunların ortaya çıkmaması için restoratif işlemlerde öncelikle biyolojik prensiplere dikkat edilmeli ve bireyin ağız bakımı işlemlerini gereğince yapması sağlanmalıdır. Ancak kötü alışkanlıklar, aksamış ağız bakımı, iatrojenik nedenler ve gelişimsel nedenlerle de dişetlerinin ve dolayısı ile ağızın görüntüsü istenmeyen değişimler göstermiş olabilir. Bu estetik sorunların tedavisinde etyolojinin doğru saptanması tedaviden elde edilecek yararı arttıracaktır. Diş etlerinin fazla görünmesi gelişimsel nedenlere iyi bir örnek oluştururken diş eti ve papil kayıpları zararlı alışkanlıklar ve kötü ağız bakımı sınıfına girmektedir.

Diş etlerinin fazla görünmesi:

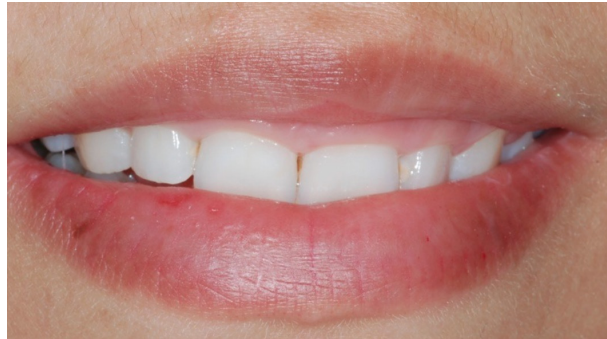Dişetlerinin gülümseme sırasında fazlasıyla görünmesinin nedenleri incelendiğinde dört ana başlık dikkat çekmektedir.

Üst dudak yetersizliği, fazla gelişmiş üst çene, gecikmiş pasif sürme, dikey boyut kompensasyon sürmesi. Bunların arasında gecikmiş pasif sürme ve dikey boyut kompensasyon sürmesi kuron boyu uzatma işlemleri ile değişen miktarlarda ortadan kaldırılabilir. İskeletsel bir sorun olan maksillanın fazla büyük olması dikey yüz oranlarını etkilemekte ve orta yüz yüksekliğinin artmış olması ile karakterizedir. Bu bireylerde sadece gülme sırasında dişetleri görünmekle kalmayıp dinlenme halinde ve konuşurken de dişetleri dikkat çekmektedir.

İskeletsel bir sorun olması nedeni ile tedavisinde ortodontik ve ortognatik cerrahi yaklaşımlar önem kazanmaktadır. Kuron boyu uzatma işlemleri ve protetik işlemler ile düzeltilmesi olanaksızdır.

Dişlerdeki malpozisyonlar dişetlerinin fazla görünmesinde diğer bir nedendir ve yaygın olduğu olgularda ortodontik tedavi doğru yaklaşım olarak kabul edilmektedir. Ancak bazı olgularda özellikle tek dişi ilgilendiren minör malpozisyonlarda kuron boyu uzatma işlemi ve protetik uygulamalarla sınırlı yarar elde edilebilir.

Yüksek gülme hattının en sık karşılaşılan nedenleri arasında gecikmiş pasif sürme değerlendirilmelidir. Aktif sürme tamamlandıktan sonra diş eti kenarı apikale doğru yer değiştirir ve mine sement sınırından 1 mm kuralde veya tam sınır üzerinde nihai konumuna yerleşir⁴. Bazı bireylerde aktif sürmenin tamamlanmasına karşın diş eti kenarının bu apikale doğru migrasyonu gerçekleşmez. Sonuç olarak bu bireylerde dişetlerinin fazla görünmesi estetik soruna yol açar (Resim 2).

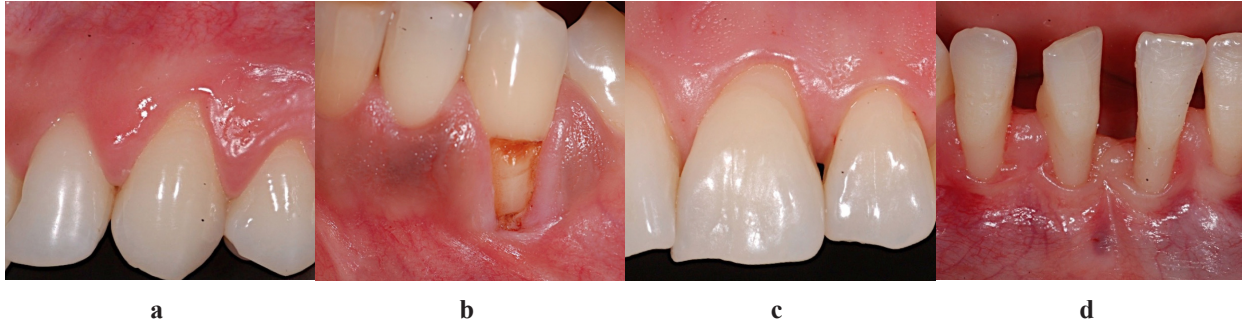


Resim 2. Tip1 gecikmiş pasif sürme olgusu. Dişlerde kare görüntü, iltihap olmamasına karşın diş eti kenarında kalınlaşma bu tür olgularda tipik klinik bulgudur.

Gecikmiş pasif sürme sonucu gerçekleşen bu estetik sorunun tedavisinde kuron boyu uzatma cerrahisi uygulanmaktadır. Gecikmiş pasif sürme iki klinik tipe ayrılmaktadır⁵. Her iki tipte de diş eti kenarı mine sement sınırının kuralinde yer almakla birlikte Tip 1 gecikmiş pasif sürme olgularında geniş bir yapışık diş eti şeridi olmasına karşın Tip 2 olgularında mukogingival sınırın kuralde yer alması nedeniyle yapışık Diş eti alanı daralmakta ve cerrahi işlem sırasında yapışık diş eti miktarının korunmasına özen göstermek gerekmektedir.

Diş eti çekilmeleri:

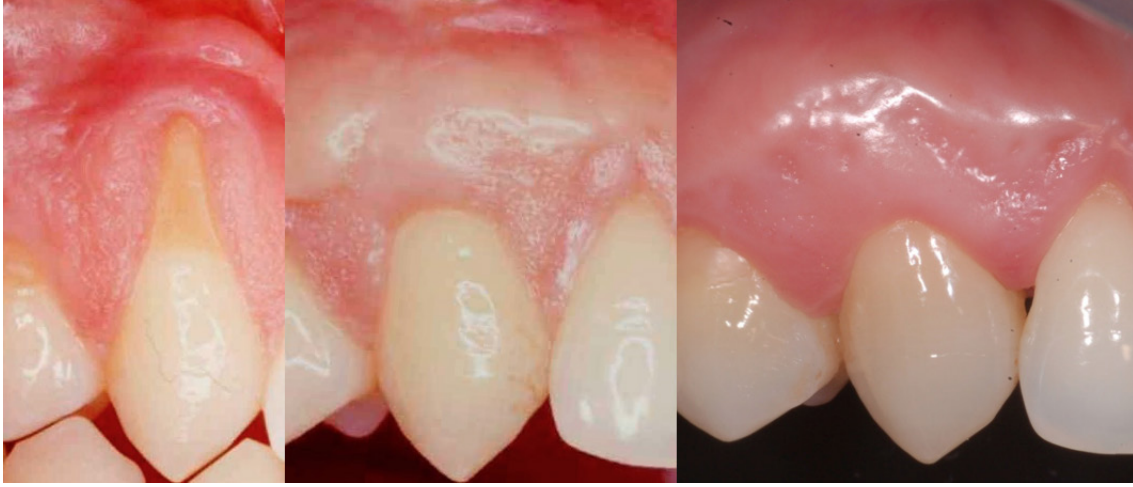
Diş eti çekilmelerinin etyolojisinde kronik mekanik travma olabildiği gibi periodontal hastalık sonucunda da diş eti çekilmeleri ile karşı karşıya kalınmaktadır. Etiyolojisinden bağımsız olarak diş eti çekilmelerinin sınıflamasında kullanılan bir sistem⁶ hem çekilmenin niteliğini belirlemekte, hem de tedaviden sonra çekilmenin ne kadar kapatılacağı konusunda bilgi vermektedir (Resim 3).



Resim 3. Diş eti çekilmelerinin sınıflaması:

- a) Tip 1.** Diş eti çekilmesi mukogingival sınıra ulaşmamıştır ve interdental alanda yumuşak doku ve alveol kemiği kaybı görülmemektedir. Bu tip çekilmelerde kök yüzeyinin cerrahi yöntemlerle tamamen kapatılması beklenir.
- b) Tip 2.** Diş eti çekilmesi mukogingival sınıra kadar ulaşmış veya geçmiştir ancak interdental alanda yumuşak doku ve alveol kemiği kaybı görülmemektedir. Bu tip çekilmelerde de kök yüzeyinin cerrahi yöntemlerle tamamen kapatılması beklenir.
- c) Tip 3.** Diş eti çekilmesi mukogingival sınıra kadar ulaşmış veya geçmiştir. İnterdental alanda yumuşak doku veya alveol kemiği kaybı mevcuttur veya kök yüzeyinin örtülmesini engelleyebilecek kadar konum bozukluğu vardır. Bu tip çekilmelerde de kök yüzeyinin cerrahi yöntemlerle tamamen kapatılması beklenmez ve kısmi örtülme elde edilebilir.
- d) Diş eti çekilmesi mukogingival sınıra kadar ulaşmış veya geçmiştir. İnterdental alanda yumuşak doku veya alveol kemiği kaybı görülmekte ve/veya kök yüzeyinin örtülmesine engel miktarda dişte konum bozukluğu vardır. Bu tip çekilmelerde de kök yüzeyinin cerrahi yöntemlerle kapatılması beklenmez.**

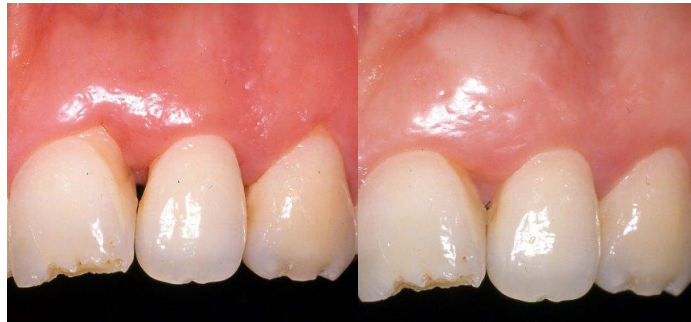Diş eti çekilmelerinin tedavisinde kullanılan yöntemler arasında saplı ve sapsız greft operasyonları, yönlendirilmiş doku rejenerasyonu ve rezorbe olan biyomateriyaller yaygın şekilde kullanılmaktadır. Kullanılan yöntemler arasında subepitelyal bağ dokusu greftinin başarısı en yüksek olarak belirlenmekte ve doku renk uyumunun en iyi olduğu bilinmektedir⁷⁻⁸ (Resim 4).



Resim 4. Tip 2 Diş eti çekilmesi. Her ne kadar çekilme mukogingival sınırı aşmış olsa da interdental alanda yumuşak ve sert doku kaybı olmaması tedavide tam başarıyı mümkün kılmıştır. Subepitelyal bağ dokusu grefti ile örtülen kök yüzeyi tedaviden 7 yıl sonra da, 15 yıl sonra da diş eti ile örtülü kalmış ve diş eti konumu hiç değişmemiştir.

İnterdental papil kayıpları:

Estetik periodontal zorluklar arasında en önemli yeri tutan ve aynı zamanda da tedavisi en güç olan sorunların başında papil kayıpları gelmektedir. Papil kayıplarının etyolojisinde periodontal hastalıklar başı çekmekte ardından hatalı protetik uygulamalar ve hastanın kürdan kullanmak gibi kötü alışkanlıkları gelmektedir. Papil kayıplarının ortadan kaldırılmasında periodontal veya protetik yöntemlerden biri veya her ikisinin beraber kullanılması tercih edilebilir (Resim 5).



Resim 5. Papil kayıplarının tedavisinde sıklıkla subepitelyal bağ dokusu greftleri kullanılmasına karşın başarı her-zaman elde edilememektedir. Başarıyı olumsuz etkileyen faktörlerin başında ince diş eti biyotipi gelmektedir.

Periodontal teknikler içerisinde papilin hacmini arttırmaya yönelik sapsız doku greftleri kullanılırken alveol kemiğin hacmini arttırmaya yönelik kemik dokusu greftleri nadir de olsa kullanılmaktadır.

KAYNAKÇA

- [1] Atatürk MK, https://www.tbmm.gov.tr/kultursanat/me_ata_soz.htm 27 Aüustos 2015.
- [2] Allen EP. Surgical crown lengthening for function and esthetics. *Dent. Clin. North Am.* 1993; 37: 163-179.
- [3] Tarnow DP, Magner AW, Fletcher P. The effect of the distance from the contact point to the crest of bone on the prescence and asbsence of the interproximal dental papilla. *J Periodontol* 1992;63: 995-996.
- [4] Itoiz ME, Carranza FA. The gingiva. In: Carranza FA, Newman MG. *Clinical periodontology* 8th ed. Philadelphia: WB Saunders, 1996:12-29.
- [5] Coslet JG, Vanarsdall RL, Weisgold A.. Diagnosis and classification of delayed passive eruption of the dentogingival junction in the adult. *Alpha Omegan* 1977; 70: 24-28
- [6] Miller PD. A classification of marginal tissue recession. *Int J Periodont. Rest Dent.* 1985 ; 5: 8-13.
- [7] Efeođlu A, Demirel K, Okan E: Diş eti çekilmelerinin tedavisinde kullanılan cerrahi yöntemlerin deđerlendirilmesi *Academic Dental* 2001; 3: 20-26.
- [8] Yaman D, Demirel K, Aksu S, Basegmez C. Treatment of Multiple Adjacent Miller Class III Gingival Recessions with a Modified Tunnel Technique: A Case Series. *Int J Periodontics Restorative Dent.* 2015 Jul-Aug;35(4):489-97. doi: 10.11607/prd.2049.